

# TRATTAMENTO DI PATOLOGIE DEI TESSUTI MOLLI CON ONDE D'URTO: NOSTRA ESPERIENZA CON GENERATORE PIEZOELETTRICO

A. Vetro, F. Mantia, A. Iovane\*, R. Mantia  
Centro Medico Mantia – Palermo

\*Istituto di Radiologia, Università degli Studi di Palermo

## NOSTRA ESPERIENZA 70 PAZIENTI (FOLLOW UP 1-3 MESI)

- 29 TENDINOPATIE INSERZIONALI DI SPALLA (CALCIFICHE E NON)
- 15 TALLODINIE CON O SENZA SPINA CALCANEARE
- 14 EPICONDILITI
- 8 TENDINOPATIE DEL ROTULEO
- 4 ENTESITI DELLE DITA DELLA MANO E DEL PIEDE



## PIEZOSON 100 RICHARD WOLF

- 2 fonti terapeutiche con differente fuoco e densità di energia
- Dosaggio energia 20 livelli
- Profondità di penetrazione 0 – 30 mm

## PROTOCOLLI TERAPEUTICI TENDINOPATIE INSERZIONALI

- Ciclo di trattamento di 4 sedute
- Energia 0.04 – 0.07 mj/mm<sup>2</sup> (E=2-3)
- Intervallo medio 7 giorni
- N° di colpi 1200

## PROTOCOLLI TERAPEUTICI TENDINOPATIE CALCIFICHE

- Ciclo di trattamento di 4 sedute
- Energia 0.07 – 0.11 mj/mm<sup>2</sup> (E=3-4)
- Intervallo medio 7 giorni
- N° di colpi 2000

Il trattamento viene preceduto da un **puntamento ecografico** che fornisce la **profondità della sede di lesione**, il **reper anatomoico di riferimento**, l'orientamento della sonda.

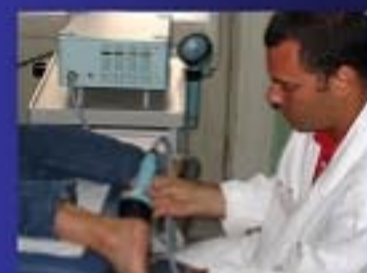
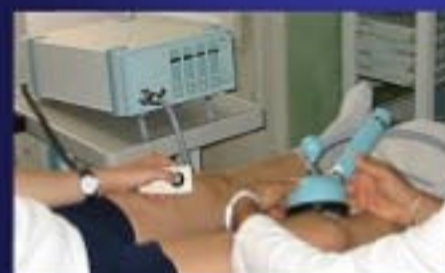
## RISULTATI CRITERI DI VALUTAZIONE

- DOLORE
- LIMITAZIONE FUNZIONALE
- RECUPERO DELL'ATTIVITA' LAVORATIVA

## RISULTATI

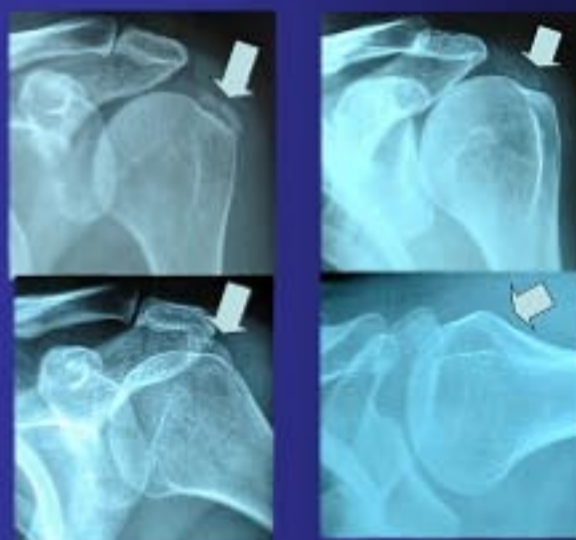
DIMINUZIONE MEDIA DEL VAS POST-TRATTAMENTO DEL 65% (8-9 pre-trattamento, 2-3 post-trattamento) CON RIPRESA FUNZIONALE PRESSOCCHÉ COMPLETA DELL'ATTIVITA' LAVORATIVA



## CASO CLINICO

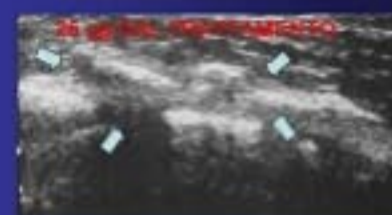
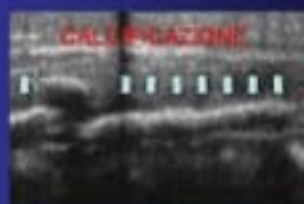- □ di 45aa affetta da periartrite calcifica spalla sn da circa 1 anno trattata con diversi cicli di FKT (laserterapia, ried. Funzionale, mobilizzazione, ecc.) senza un effettivo beneficio.
- Esegue trattamento con onde d'urto (un ciclo di 4 sedute settimanali, 2000 colpi sulla calcificazione)
- Follow up di 3 mesi netto miglioramento della sintomatologia clinica e scomparsa quasi completa della calcificazione

f.u. 3 mesi



## CASO CLINICO

- ♂ di 22 aa calciatore professionista affetto da ematoma vasto intermedio post traumatico esitato in calcificazione lamella re di 7 cm (spessore 5 mm).
- Esegue trattamento con onde d'urto (2 cicli di 4 sedute settimanali, 2000 colpi sulla calcificazione)
- Follow up di 1 mese **degradazione della calcificazione**
- Miglioramento della funzionalità muscolare con assenza di sintomatologia algica, progressiva ripresa della attività sportiva.



## CONCLUSIONI

Le **onde d'urto** si dimostrano molto valide nel trattamento delle patologie dei tessuti molli essendo praticamente **prive di effetti collaterali**, ben tollerate dai pazienti e garantendo un soddisfacente risultato sia sulla **riduzione del dolore** che sul **recupero funzionale**. Il generatore di onde d'urto **piezoelettrico** da noi utilizzato si attesta sui valori di rendimento delle altre macchine garantendo però un **ottimo rapporto costo/beneficio** ogni seduta di trattamento.